All'illustre Fondatore
Prof. Pio Foà
per omaggio reverente
V. Patella

Dalla Clinica Medica Generale della R. Università di Siena

A PROPOSITO

DELLE ECCEZIONALI CONSTATAZIONI ISTOLOGICHE

del Dott. SPADARO

CONTRARIE ALLA GENESI ENDOTELIALE

DEI MONONUCLEATI

PER IL

Prof. VINCENZO PATELLA

SIENA
TIP. EDITRICE S. BERNARDINO
—
1908

Dalla Clinica Medica Generale della R. Università di Siena

A PROPOSITO

DELLE ECCEZIONALI CONSTATAZIONI ISTOLOGICHE

del Dott. SPADARO

CONTRARIE ALLA GENESI ENDOTELIALE

DEI MONONUCLEATI

PER IL

Prof. VINCENZO PATELLA

SIENA
TIP. EDITRICE S. BERNARDINO
—
1908

(Estratto dal N. 1-2 (1908) degli Atti della R. Accademia dei Fisiocritici in Siena).

Dalla Clinica Medica Generale della R. Università di Siena

A proposito delle eccezionali constatazioni istologiche del Dott: Spadaro, contrarie alla genesi endoteliale dei mononucleati.

Prof. Vincenzo Patella

Sotto il titolo = *Mononucleosi, endoteliosi linfocitosi* = il D.r *Spadaro* (1) pubblicò un lavoro, il cui obiettivo sarebbe di combattere alcuni argomenti relativi alla mia teoria sulla genesi endoteliale dei mononucleati del sangue.

Nella risposta da me data (2) al *Pappenheim,* per le sue obiezioni a tale teoria, gli consigliai di giudicarla alla stregua della osservazione clinica, poichè i responsi che da questa si ottengono, in appoggio delle mie conclusioni, sono così rilevanti, sono così altamente significativi da quasi rendere trascurabili i pur sempre importanti dati delle reazioni cromatiche.

Appunto perciò non avrei voluto rispondere alle obiezioni che mi muove lo *Spadaro,* basandosi su alcuni constatazioni istologiche. Ma poichè queste si presentano veramente eccezionali, così non posso fare a meno di prenderle in esame.

Prima però di occuparmene piacemi qui mettere in evidenza il grave contrasto esistente, in rapporto alla costituzione istologica dei mononucleati, tra le costatazioni dello *Spadaro* e quelle del *Ferrata* (3), obbiettivate a combattere la mia teoria.

Così appnnto troviamo che :

I. Per *Ferrata* i mononucleati hanno rilevante spessore, per *Spadaro* questo è minimo, così da essere tali elementi veramente lamellari.

II. Per *Ferrata* le cellule dell' endotelio vasale hanno una certa affinità morfologica con i mononucleati del sangue: però, per

---

(1) Dall' Ist. di Patol. sp. med. dim. della R. Università di Napoli, diretto dal Prof. *Pietro Castellino*. La Clinica medica Italiana Ottobre 07.

(2) Riforma Medica n. 23, 8 giugno 1907.

(3) Sui globuli bianchi mononucleati. Archivio per le scienze mediche Vol: XXX fasc: 3. 1906.

conto proprio, posseggono tali caratteri che un po' da quelli le differenziano.

Per *Spadaro* invece il mononucleato non presenta il benchè minimo punto apprezzabile di contatto con le cellule endoteliali dei vasi sanguigni.

III. Per *Ferrata* il plasma dei mononucleati è omogeneo, talora provvisto di granulazioni di aspetto e grandezza varia; per *Spadaro,* invece, esso presenta delle particolarità tanto più spiccate quanto più piccolo l'elemento (reticolo citoplasmatico, centrosomi, arcoplasma, sfera attrattiva, etc.)

L'esistenza dei centrosomi depone per una attività vitale di tali elementi, i quali sono tanto più giovani quanto più piccoli, essendo che il grande mononucleato deriva dal piccolo per un progressivo accrescimento entro il torrento circolatorio. Tuttociò afferma *Spadaro.*

IV. Per *Ferrata* il nucleo di tutti i mononucleati presenta un ricco, delicato reticolo, tanto più elegante quanto più piccolo è l'elèmento; per *Spadaro* in tale nucleo può essere assente qualsiasi struttura, presentandosi esso come una massa omogenea lievemente cromatica. Per *Spadaro,* quando il nucleo presenta una struttura, questa è costituita da una rosetta cromatica, la cui ulteriore evoluzione procede parallela con l'aumento del mononucleato nei suoi maggiori diametri, potendosi avere nel nucleo formazioni analoghe a quelle dall'A. descritte per il plasma degli stessi elementi.

V. Per *Ferrata,* con la colorazione a fresco del sangue, a mezzo del brillant cresyl-bleu e del rosso neutro, si costatano dei globi, di varia grandezza e numero, nel plasma dei mononucleati, tinti rispettivamente in bleu ed in rosso; per *Spadaro,* col predetto trattamento, nessuna parvenza di tali globi.

Questi, che furono fatti disegnare dal *Ferrata* con spiccate, eleganti e veridiche imagini, costituiscono un reperto che con una molto semplice tecnica si può facilmente mettere in chiara evidenza (1).

Sono convinto che il sereno lettore, messo di fronte a risultati tanto contradditori, spesso diametralmente opposti, riguardanti co-

---

(1) D' accordo col *Ferrata* circa l' esistenza di tali corpi nei mononucleati, tanto agevolmente dimostrabili, dissento dal mio egregio contradditore circa la loro interpretazione. Vedi Riforma Medica, n. 8 1907.

statazioni istologiche relative ad identici elementi, mi darà piena ragione se rifiuto qualsiasi valore a tali costatazioni, quando si mettano avanti per combattere la base istologica della mia teoria!

Altre ragioni mi danno il diritto di riaffermare che le suesposte costatazioni istologiche dello *Spadaro* non possono da me essere prese in considerazione.

E ciò dico perchè esse, oltre che riuscire tanto in contrasto con quelle del *Ferrata*, hanno un punto di partenza fondamentalmente erroneo.

Lo *Spadaro* ritiene di potere desumere dai caratteri dei piccoli mononucleati, studiati nel sangue strisciato sul vetrino, che essi sono elementi giovani in corso di sviluppo, destinati ad evolversi nel sangue, nel quale si maturano diventando grandi mononucleati. Lo *Spadaro*, per poter così concludere, mostra di ammettere che nel portaoggetti, i mononucleati si presentino con gli identicissimi, delicati particolari istologici, che avevano quando entro il sangue.

È questa una ammissione che si basa su un errore veramente fondamentale!

A prescindere da ciò che, come in più occasioni dissi, *Löwit* dimostrò che, *per il solo fatto di essere tolti dall'albero circolatorio,* tanti leucociti vengono rapidamente a distruggersi, vediamo come *Grawitz* (1), abbia dimostrato, a mezzo di ben riusciti fotogrammi, che nel sangue fresco il nucleo dei polimorfi non sempre presenta quegli acuti strozzamenti che, nei preparati fissati, lo dividono in tanti segmenti.

Per ciò, dice *Grawitz*, è da ritenersi che tali strozzamenti sieno in massima parte artificiali, indotti cioè dalla fissazione.

Se il nucleo dei polimorfi, protetto da tanto spessore di protoplasma, subisce per effetto dello strisciamento del sangue sul vetrino e del suo prosciugamento all'aria, così considerevoli modificazioni, è ben logico ritenere che i mononucleati, tanto sottili e delicati, tolti dal sangue, distesi sul vetrino ed asciugati all' aria, non si presentino, su questo, forniti di quelle minute particolarità, che avevano quando entro il sangue.

Di quali misfatti sia capace la tecnica per l' allestimento dei preparati del sangue ho ben dimostrato, a mezzo di nitidi foto-

---

(1) Klinische Pathologie des Blutes. Dritte Auflage pag. 137. Leipzig.

grammi, nel mio ultimo lavoro (1). Molte emazie di sangue di pollo, per effetto di tale tecnica vengono a presentarsi con un nucleo in cospicua ipercromatosi degenerativa. E si tratta di nuclei difesi da una densa atmosfera emoglobinica.

Lo *Spadaro* invece si basa appunto sui caratteri offerti dai mononucleati — distesi sul vetrino ed asciugati all' aria e quindi fissati — per rilevare ciò che è argomento fondamentale delle sue conclusioni, che cioè i piccoli mononucleati sono elementi giovani in corso di sviluppo destinati ad evolversi *entro il sangue,* per diventare grandi mononucleati.

Qui dirò non sembrarmi possibile che il sangue, in moto incessante, in cui spesseggiano tanto rilevanti le circostanze meccaniche, sia il terreno più opportuno per maturare il piccolo mononucleato, tramutandolo in grande.

Davvero che il sangue non presenta alcuna di quelle condizioni che, nel midollo osseo, considerato da *Ehrlich* come una vera stufa per i polimorfi, si mostrano indispensabili per la maturazione loro !

Tutti i numerosissimi fotogrammi dei miei lavori mostrano con chiara evidenza che le molteplici figure nucleari di tutti i mononucleati corrispondono alle diverse imagini, che si possono avere nella degenerazione del nucleo, nella morte lenta, anche fisiologica delle cellule, quali ci sono descritte da *Schmaus-Albrecht.* I piccoli mononucleati presentano (2) la più tipica espressione delle multiformi figure degenerative picnotiche e prepicnotiche, corrispondenti perfettamente a quelle descritteci dai predetti autori.

Tali figure si vedono bene anche nei preparati fissati con le miscele osmiche, con le quali ottenni così rapida fissazione del sangue, quale fu mai finora conseguita.

Questi fotogrammi contrappongo ai disegni dello *Spadaro.*

Questi, che si dichiara partigiano della genesi midollare dei grandi mononucleati, non si è accorto che, con la sua concezione, relativa alla derivazione, entro il sangue, di tali elementi dai pic-

---

(1) La genesi endoteliale dei leucociti mononucleati del sangue. Tipografia Editrice S. Bernardino Siena 1907 — pag. 23. Tav. 4.

(2) Vedi : La genesi endoteliale etc. Cap. III Tav. 8-9 pag. 34. Cap. IV Tav. II a 24 pag. 43.

coli, viene ad escludere del tutto la predetta genesi, la quale riguarda esclusivamente, secondo tutti gli ematologi che di essa sono fautori, i grandi mononucleati.

Così pertanto abbiamo un' altra teoria sull' origine di tali elementi, la quale rende ancor più nera la *bête noire* della odierna ematologia, che, come disse *Pappenheim,* è rappresentata dalla questione della genesi dei grandi mononucleati.

Dirò da ultimo, come riferii nel II° mio lavoro (pag. 331), che le mie conclusioni, relative alla derivazione (degenerativa) dei piccoli mononucleati dai grandi, dai medi, per picnosi entro il sangue, l'opposto cioè di quanto crede di avere mostrato *Spadaro* sulla base delle sue costatazioni istologiche, ebbero la sanzione sperimentale dal *Ghedini* (1).

Questi riuscì di avere *in vitro,* in capo a 7 giorni, la trasformazione, in un sangue leucemico, di quasi tutti gli elementi bianchi a grandi e medi nuclei, vescicolosi, pallidi, in nuclei piccoli, rotondi assai tinti.

Abbiamo adunque, come dice *Maragliano,* (2) riferendosi alle ricerche del suo allievo, la possibilità di avvertire e seguire sperimentalmente la graduale trasformazione delle grosse e medie cellule, esistenti nel sangue dei leucemici, in cellule a nucleo piccolo, fornito di scarso aloncino protoplasmatico, cioè in cellule simili ai (cosidetti) linfociti).

Nè più nè meno di quanto, come si vedrà in seguito, accade per i nuclei delle vere cellule endoteliali e di quanto dimostrai (3) avere luogo, *in vitro,* per i grandi mononucleati degli essudati e transudati delle sierose. Questi elementi, anche quando riuniti in lembi, così da dimostrare la loro derivazione da sfaldamento degli epiteli delle sierose, entrano, nelle sperienze *in vitro,* in picnosi, riuscendo identici ai cosidetti linfociti degli essudati, ai cosidetti linfociti del sangue, cioè, secondo le mie concezioni, ai piccoli mononucleati di questo.

Ciò premesso, venendo ora alle predette eccezionali costatazioni dello *Spadaro,* dirò che, nell' esaminare le figure dei suoi dise-

---

(1) Gazzetta degli Ospedali n.° 70. 1905.

(2) Gazzetta degli Ospedali 8 Luglio 1906.

(3) Sulla morfologia degli essudati. Siena. Nuova Tipografia. 1903.

gni, rappresentanti delle cellule endoteliali, spontaneamente involute nel sangue circolante, rimasi veramente sbalordito.

Avanti a tali figure mi sono domandato: è possibile che a tutti, a tutti quanti si occuparono, da *Ehrlich* in poi, dell' esame istologico del sangue, sieno completamente sfuggite quelle speciali imagini, talune delle quali veramente colossali, che lo *Spadaro* ci presenta come cellule endoteliali (vasi sanguigni) spontaneamente involute entro il sangue?

Ma anzitutto queste imagini corrispondono a veri elementi cellulari, nel preciso senso istologico della parola? Niente affatto!

Le figure dello *Spadaro* (64 a 79) hanno l' aspetto di larghe falde, a contorno irregolare, sottilissime, trasparenti, più o meno pieghettate nell' ampia loro superficie, le quali tutte non presentano la più piccola traccia di vero nucleo, nettamente apprezzabile.

Ma lo *Spadaro* le afferma spontaneamente involute, entro il sangue, lasciando ritenere con ciò che il nucleo sia venuto a scomparire per effetto della spontanea involuzione?

Orbene, come risulta dalle dozzine di fotogrammi, inseriti nei miei due lavori (1) sui mononucleati, questi, quando in via di istolisi, conservano il nucleo, che è l' ultimo a scomparire.

Qui presento alcuni fotogrammi tolti dall' ultimo mio lavoro.

TAV. I. D. 1500

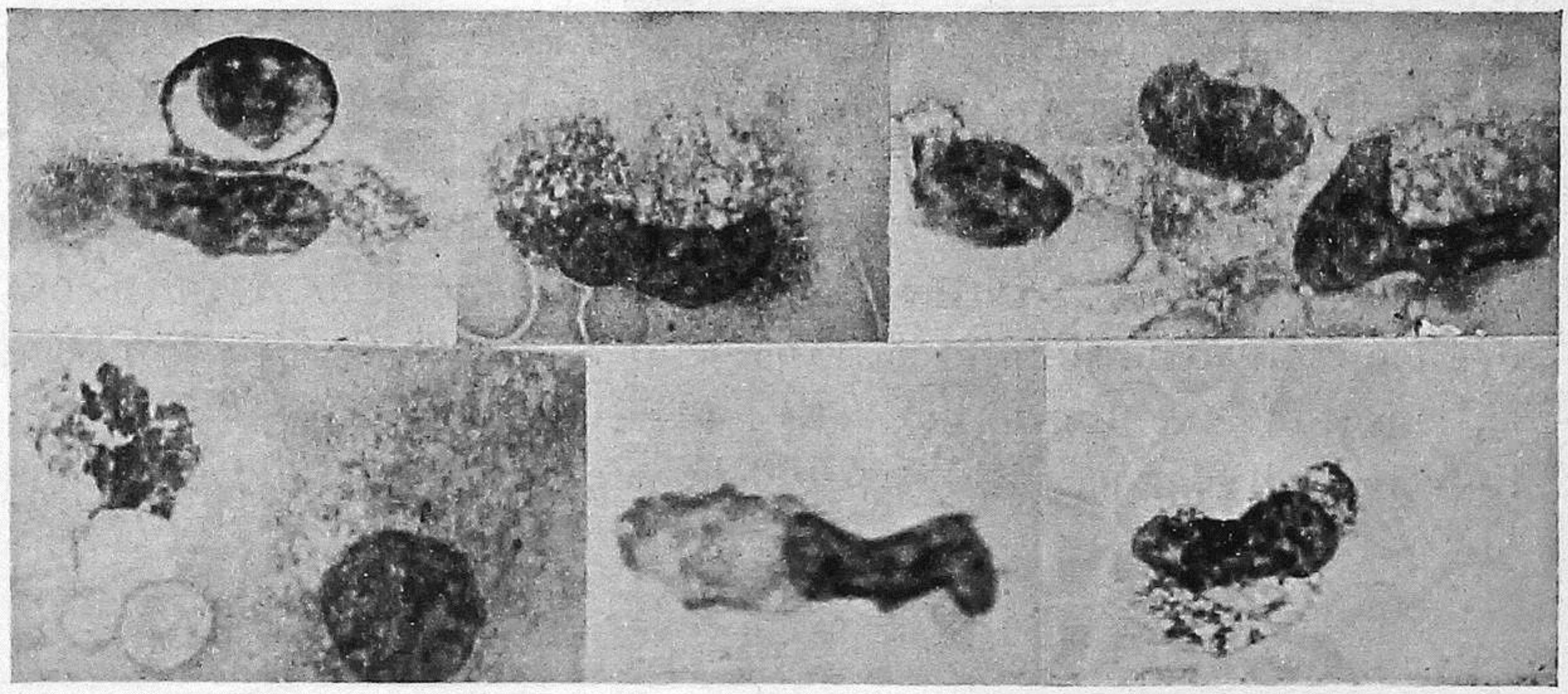

Essi mostrano bene la resistenza del nucleo nel processo di

(1) Il primo lavoro — I leucociti non granulosi del sangue — Loro genesi e significato — Tip. Editrice S. Bernardino, Siena 1906.

istolisi, che ha disaggregato quasi tutto il plasma dei mononucleati, ridotto ad ammassi di blocchicini molto basofili.

TAV. II. D. 1200

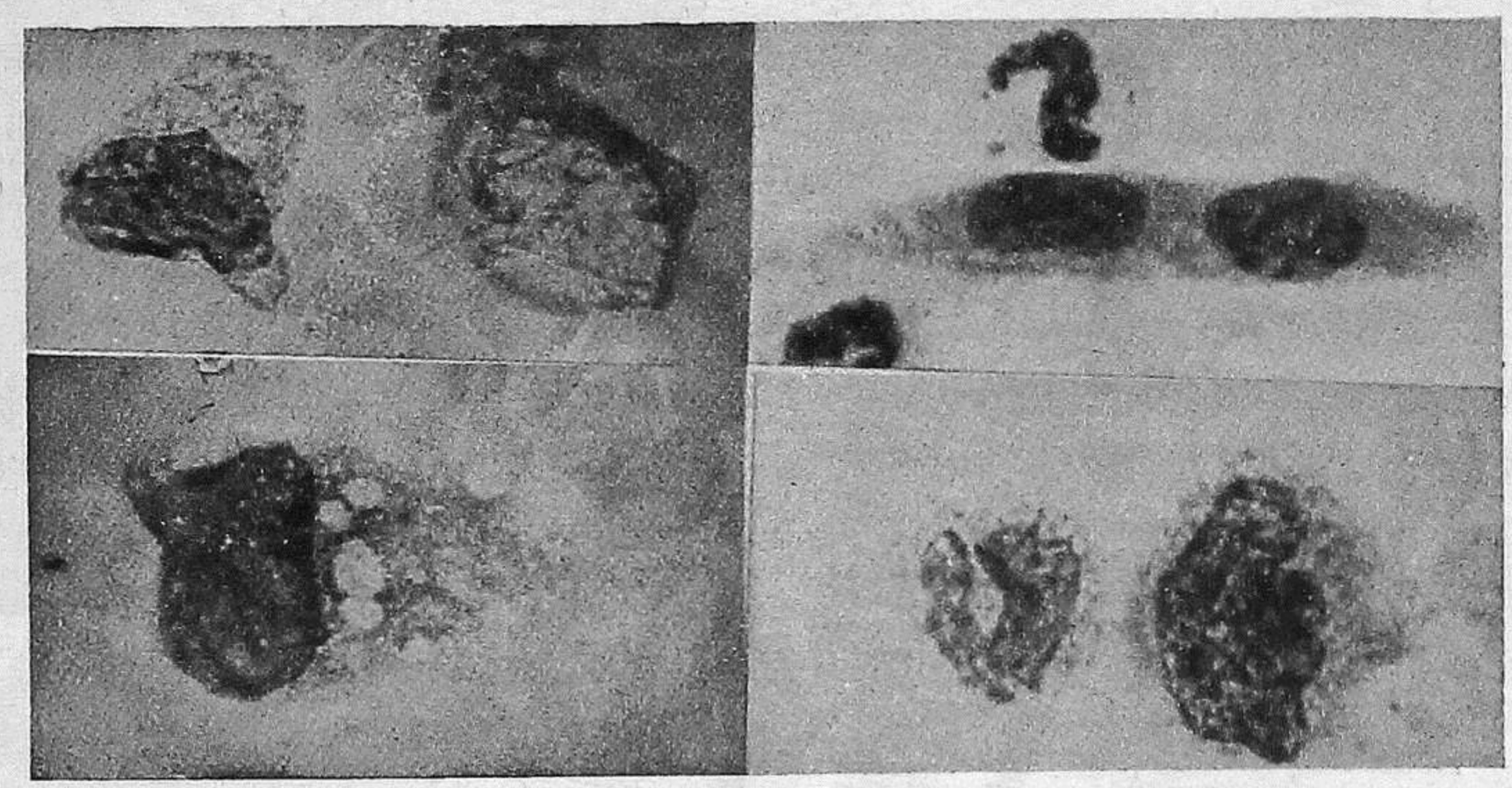

Lo stesso si costata per i nuclei presentati da questi fotogrammi. La figura 2ª del I° fotogramma fa vedere l'istolisi di un grande nucleo, attorno il quale non esiste quasi più traccia di citoplasma.

TAV. III. D. 1280

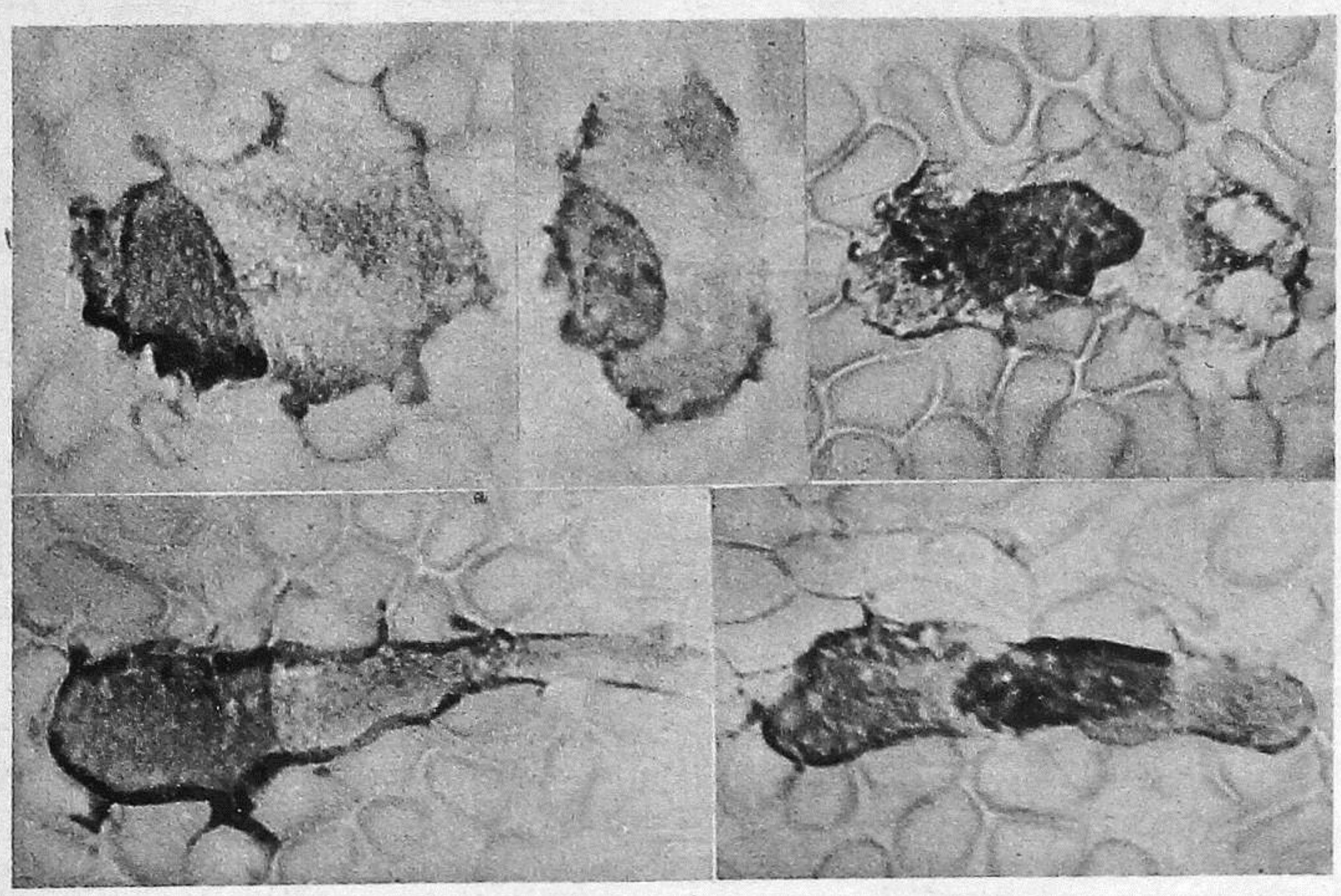

Il 2° fotogramma, Tav. IIª, mostra due nuclei, che, per essere avvolti da un'unica, continua, atmosfera di plasma, per la loro forma e di-

sposizione (longitudinalmente allineati) si mostrano identici (come si vedrà nelle Tav. VII.ª, VIII.ª) ai nuclei delle cellule endoteliali. Anche qui, essendo il plasma quasi del tutto disaggregato, i nuclei si vedono nettamente marcati.

Presento i fotogrammi della Tav. IIIª perchè essi riproducono gli elementi più grandi visti nel sangue del paziente, in preda a grave infezione tifica, cui spettano quelli delle precedenti Tavole.

Essi, per la loro grandezza si avvicinano alle imagini dei disegni dello *Spadaro,* ma se ne staccano perchè hanno tutto l' aspetto di veri elementi cellulari, e come tali, sebbene altamente degenerati, mostrano netto il nucleo. Questo lo si vede spiccato anche nell' elemento del 3⁰ fotogramma, in onta che il suo largo citoplasma sia per scomparire quasi completamente.

Ma il nucleo si mostra sempre molto manifesto sebbene in preda a degenerazione (carioressi), anche in quegli elementi, ai quali non è possibile rifiutare una esclusiva origine endoteliale vascolare.

TAV. IV. D. 1280

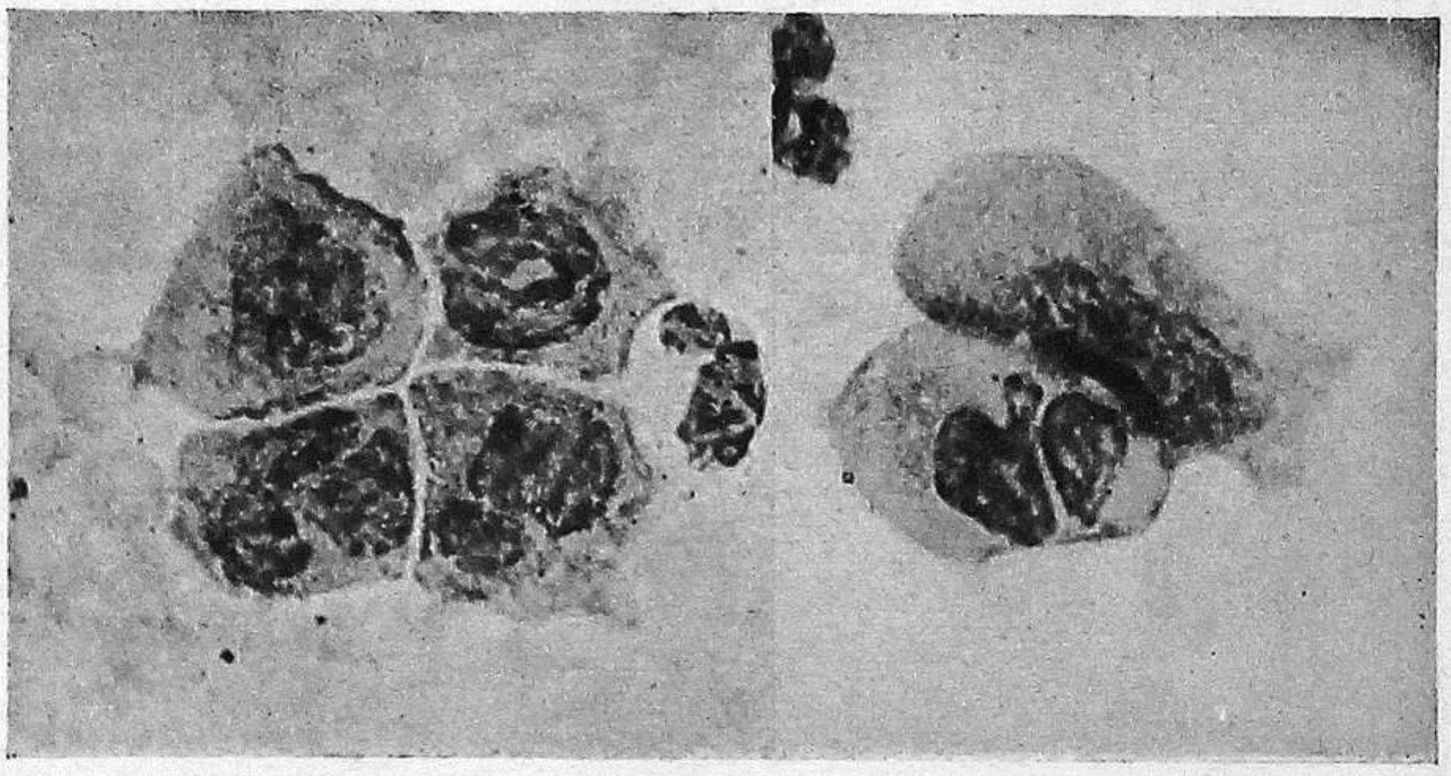

Questo fotogramma, che spetta al Cap. IX, = LEMBI ENDOTELIALI NEL SANGUE CIRCOLANTE = pag. 139, del II.° mio lavoro, mostra, nella figura di destra, un vero lembo endoteliale, trovato nel sangue, periferico, in un grave caso di cloro-anemia. La disposizione pavimentosa dei 4 elementi, che compongono tale lembo, mostra

che essi conservano que' rapporti, che avevano quanto tappezzanti l' interna superficie del tratto del vaso, dal quale si distaccarono. Come dissi nel predetto lavoro (pag. 148), supporre che si tratti di un accidentale avvicinamento di queste 4 elementi, che, per tanti caratteri, sono identici agli ordinari mononucleati del sangue, è veramente assurdo. Quando tali elementi vengono in accidentale contatto, essi si sollevano reciprocamente nei loro margini, come tanto bene vedesi nel 2° fotogramma di questa tavola, o si sovrappongono, come rilevasi negli altri fotogrammi del predetto capitolo. Distaccatosi questo lembo endoteliale, esso circolò col sangue, essendosi avvoltolato su se stesso, conservandosi così la posizione degli elementi quando erano *in situ*. La distensione del sangue sul vetrino dispiegò tale lembo, presentandocelo nella sua netta imagine di epitelio pavimentoso.

Nel predetto capitolo rilevai il significato, per la mia teoria, di un nucleo, in tale lembo, a ferro di cavallo (nucleo delle forme di passaggio) accanto ad un nucleo rotondo. Le forme di passaggio, identiche ai mononucleati, per caratteri morfologici e chimici, si formano *in situ*, rappresentando la senilità degli elementi, essendo il cariosfera proprio degli elementi giovani.

Dopo ciò parmi dimostrato che le vere cellule endoteliali conservano, entro il sangue, netto, spiccatissimo il loro nucleo, molto più durevolmente del loro plasma.

Ma che cosa sono, adunque, quelle ampie falde velamentose, che lo *Spadaro* ci presenta come endoteli (vasali) spontaneamente degenerati entro il sangue?

Per rispondere a tale domanda invito il lettore a fare un paragone tra i fotogrammi della Tav. V e le predette figure dello *Spadaro*.

Tali fotogrammi furono da me ottenuti dal sangue tolto dal polpastrello di un giovane sano e robusto. Si noti però che prima di fare l' incisione con la lancetta, raschiai con una lama sottile, leggermente, la superficie del polpastrello, così da raccogliere su qnesto un piccolo ammasso di elementi dell'epidermide. Attraverso questi praticai l' incisione ed ebbi cura di mescolare col sangue gli elementi epidermici predetti.

Strisciato il sangue sul portaoggetti, lo colorai col *May-Grünwald* e da tale preparato ottenni i fotogrammi di questa Tavola.

TAV. V. D. 1280

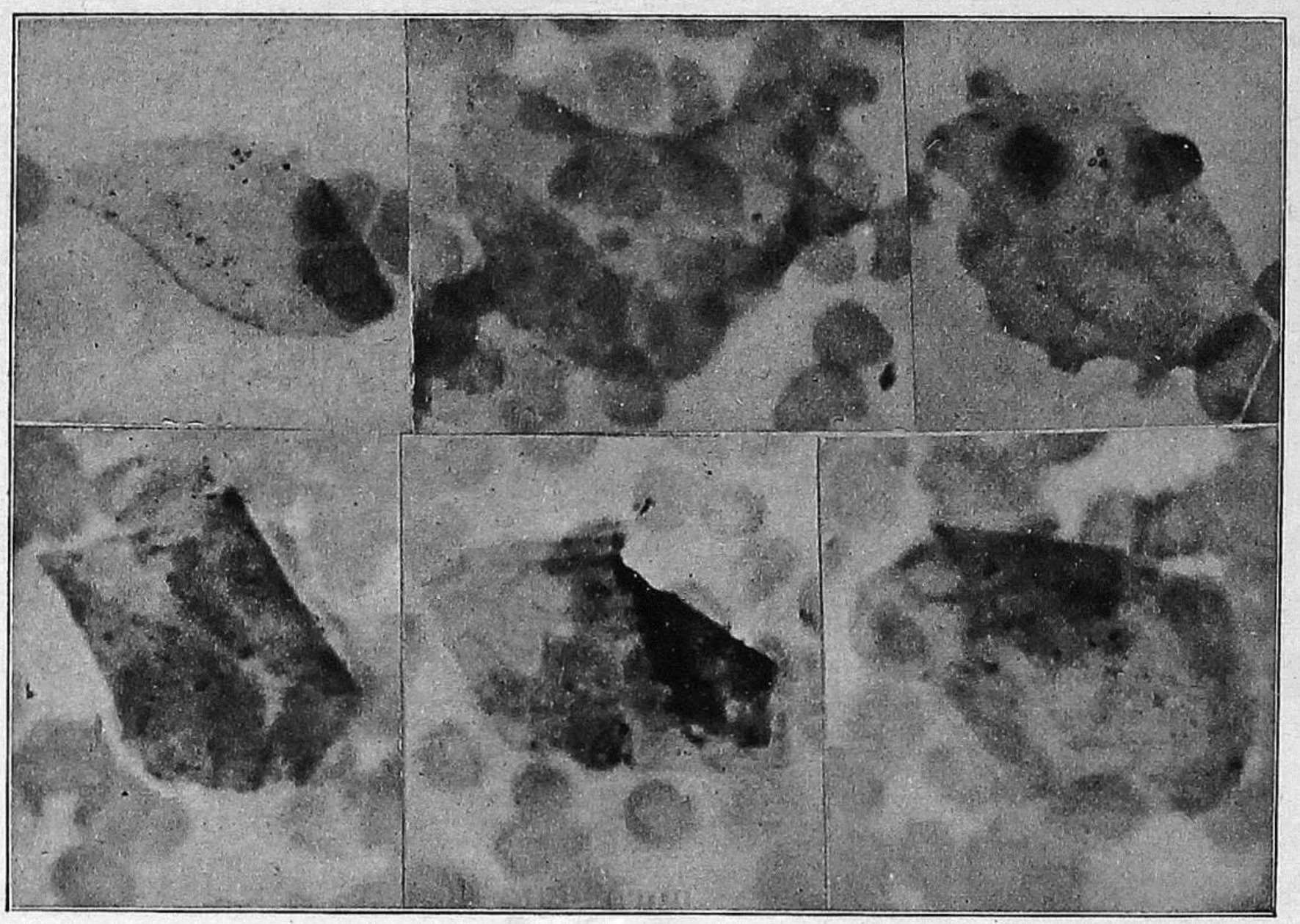

Orbene cosa mostrano essi?

Delle figure molto simili, per non dire del tutto identiche, a quelle che lo *Spadaro* ci offre quali rappresentanti di cellule endoteliali (vascolari), spontaneamente involute entro il sangue.

Infatti esse sono identiche fra loro:

I. per la rilevante grandezza

II. per la irregolarità della forma

III. per l' assenza del nucleo

IV. per la loro trasparenza, così che si vedono nettamente le emazie ad esse sottostanti.

V. per la loro sottigliezza e mancanza di resistenza, così che si pieghettano riccamente ad angoli acuti. Nel fotogramma 4.° la falda è piegata su se stessa a guisa di busta di lettera.

VI. per la esistenza di creste. Queste non sono evidenti nei fotogrammi causa la sottigliezza di esse.

VI. per la presenza di batteri e di corpi estranei accidentali.

Come ben si comprende, le figure dei miei fotogrammi sono date da cellule cutanee cornee, nelle quali la cheratinizzazione viene a mascherare il nucleo, già in esse sulla via dell' atrofia.

Per quanto non avessi alcun bisogno di provare che si trattava

di vere cellule epidermoidali, perchè da me queste furono riccamente immesse nel sangue, dal quale furono desunti i fotogrammi, pure per un eccesso di rigore, che sempre inspirò tutte le mie ricerche, in un preparato misi in evidenza, col metodo *Retterer*, i nuclei di tali elementi cutanei, corneificati.

Sono d' avviso che, se lo *Spadaro* avesse fatto per i predetti eccezionali elementi da Lui trovati nei sangui che ebbe a studiare, taluni dei quali spettanti a cani ed asini, la reazione di *Retterer* e le altre proprie del plasma cheratinizzato, si sarebbe convinto che quelli, anzichè cellule vascolari spontaneamente involute, entro il sangue, null' altro erano che cellule cutanee corneificate.

Avevo ben ragione di ritenere cosa assurda che a tutti, a tutti quanti, da *Ehrlich* in poi, si occuparono dell' esame del sangue, fossero sfuggite le eccezionali costatazioni dello *Spadaro !*

Certo, a nessuno venne in mente di descrivere come elementi costitutivi del sangue delle cellule cutanee corneificate, le quali, secondo il grado di pulizia delle parti, possono accidentalmente unirsi al sangue durante la sua fuoriuscita dal dito o da altra parte della superficie corporea, specie se trattasi di animali.

Lo *Spadaro* si basa sulla trasparenza degli elementi in questione, sulla loro sottigliezza e pieghevolezza, sì da essere velamentosi, per attribuire ad essi un' origine endoteliale, vascolare.

Orbene, come è facile rilevare dai fotogrammi della Tav. VI. queste speciali proprietà fisiche spettano anche ai veri mononucleati del sangue.

TAV. VI. D. 1280

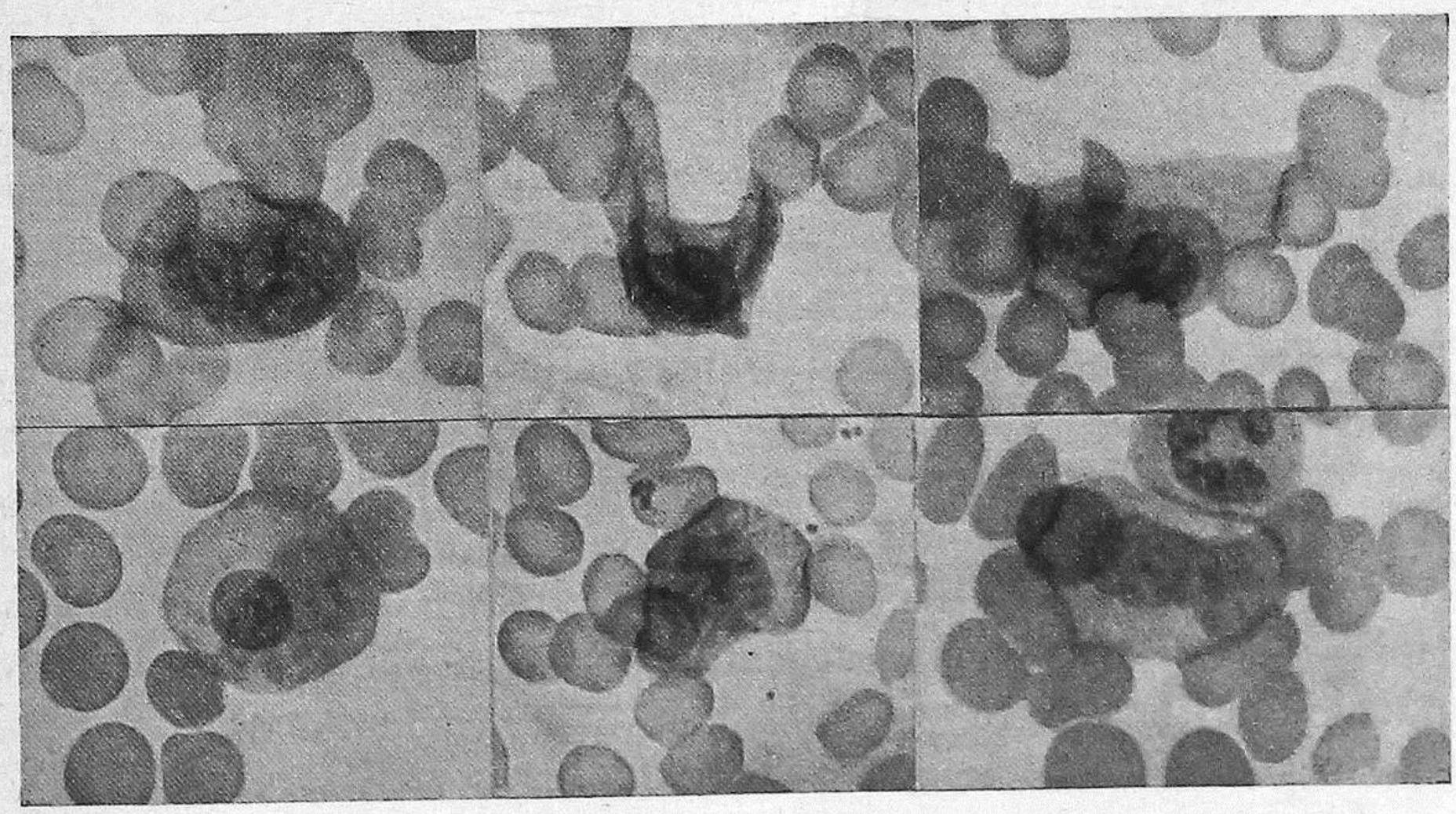

Questi fotogrammi, desunti da sangue di soggetto sano e giovane, spettano alla Tav. 28 del Cap. VIII. = TRASPARENZA DEI MONONUCLEATI = pag. 134, dell' ultimo mio lavoro.

Senza ripetere quanto dissi in questo capitolo, nel quale tale trasparenza è nitidamente dimostrata, anche con le fissazioni osmiche dei mononucleati, dirò che questi fotogrammi fanno rilevare nettamente la sottigliezza, la trasparenza, la pieghevolezza di tali elementi dei quali è tanto spiccato il nucleo. La velamentosità loro è spiccatamente espressa dall' elemento del 2° fotogramma, che si presenta come vero elemento, perchè di esso si vede il nucleo, che, nel preparato, faceva spiccato contrasto, col suo colore bleu intenso, con quello rosso delle emazie ad esso sottostanti (colorazione *May-Grünwald*).

Adunque è un vero elemento, e precisamente un mononucleato del sangue, che si mostra come un velo riccamente pieghettato, foggiato a panneggio di una tenda.

Anche il nucleo di questo *velamentoso* mononucleato si mostra oltremodo sottile, così da essere tutto pieghettato nelle due emazie, ad esso sottostanti.

Sulla base di questi e degli altri fotogrammi del predetto Capitolo conclusi che i mononucleati sono trasparenti, sottili così da essere velamentosi, dimostrandosi con ciò la loro derivazione endoteliale.

Lo *Spadaro* presenta altre figure (80-88) come rappresentanti di cellule endoteliali (vasi sanguigni) in stato di freschezza.

Tali figure si mostrano non poco identiche alle altre, a quelle cioè che, secondo Lui, sarebbero le cellule endoteliali (dei vasi), spontaneamente involute entro il sangue.

Con queste figure, tanto dissimili dagli ordinari mononucleati del sangue, lo *Spadaro* ritiene di dare la prova istologica che questi nulla hanno di comune con gli ordinari endoteli dei vasi e quindi non possono i detti mononucleati da questi derivare.

A riguardo di tali figure dirò che, a prescindere da ciò che l'A. non ci informa affatto sul modo col quale ottenne i preparati, dai quali le fece disegnare, queste non si possono, in guisa alcuna, considerare come elementi, nel vero senso istologico della parola, e tanto meno elementi dell' endotelio vasale.

Si tratta infatti di larghe falde dal contorno irregolare, entro le quali non si vedono quei speciali numerosi nuclei, che sono tanto caratteristici delle vere, delle genuine cellule endoteliali!

Desideroso di documentare le mie costatazioni con fotogrammi, anzichè con disegni, potrei qui presentare quelli che figurano (Tav. 36 a 50) nel mio 1° lavoro, desunti da preparati di endotelio integro (aorta-cane) e di endotelio da vasi di soggetti morti per pnemonite o per altre infezioni.

Siccome lo *Spadaro* è preso dal dubbio che alcune cellule a plasma incerto e molti nuclei, liberi da protoplasma, nei predetti fotogrammi, possano essere cellule sottoendoteliali di *Langhans*, così feci altri fotogrammi indubbiamente spettanti a cellule esclusivamente endoteliali, tolte da vasi viventi.

Questi qui contrappongo ai suoi disegni, asserendo che già nei fotogrammi delle predette tavole è facile assai differenziare le cellule endoteliali, i nuclei di queste dai nuclei delle cellule di *Langhans*, che nel preparato si possono facilmente trovare quante volte il raschiamento dell' intima non riesca superficialissimo.

TAV. VII. D. 900

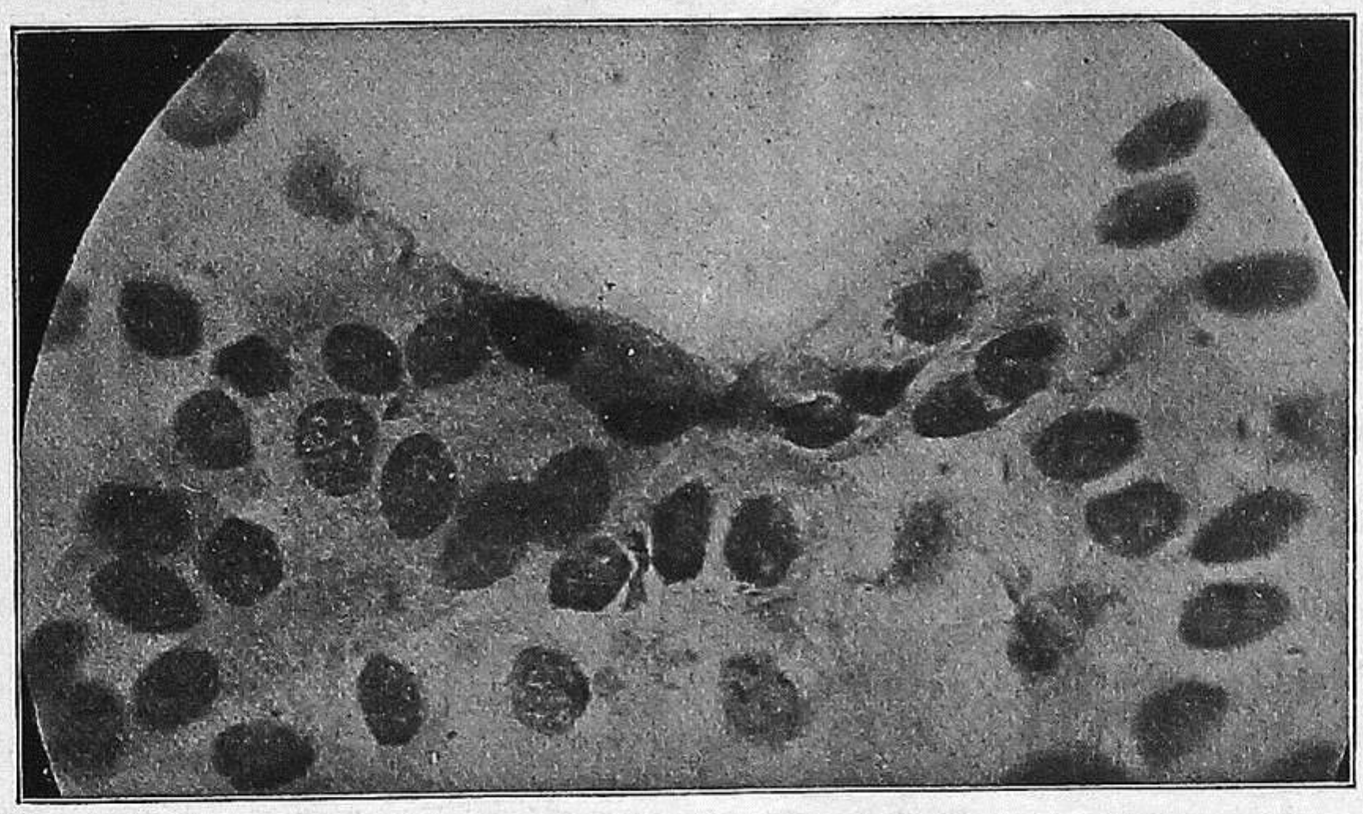

Ucciso un grosso cane, tolta l'aorta, ne raschiai, delicatissimamente, la superficie interna mentre il cuore ad essa attaccato, mi pulsava ancora tra le mani.

Il raschiamento fu fatto sopratutto sui punti di emergenza, dall' arco, dei grossi vasi, ciò allo scopo di avere più che fosse possibile elementi endoteliali, sapendosi che, come dimostrò *Fichera*, quivi l' endotelio è a più strati. Allestiti per strisciamento nel portaoggetti i preparati col prodotto del raschiamento, ne colorai alcuni con una debole soluzione acquosa di bleu di metilene e da uno di questi desunsi i fotogrammi che qui presento.

Quello della tavola VII^a mostra nettamente una larga velamentosa falda endoteliale, la quale, a sinistra, in quel tratto ove spesseggiano i nuclei, è ripiegata su se stessa.

Non si vedono affatto le linee di separazione del contorno plasmatico dei singoli elementi, le quali, come ben si sa, sono messe in evidenza dalla reazione argentica.

Il fotogramma è così significante da tormi l'obbligo di darne una qualsiasi descrizione.

TAV. VIII. **D. 900.**

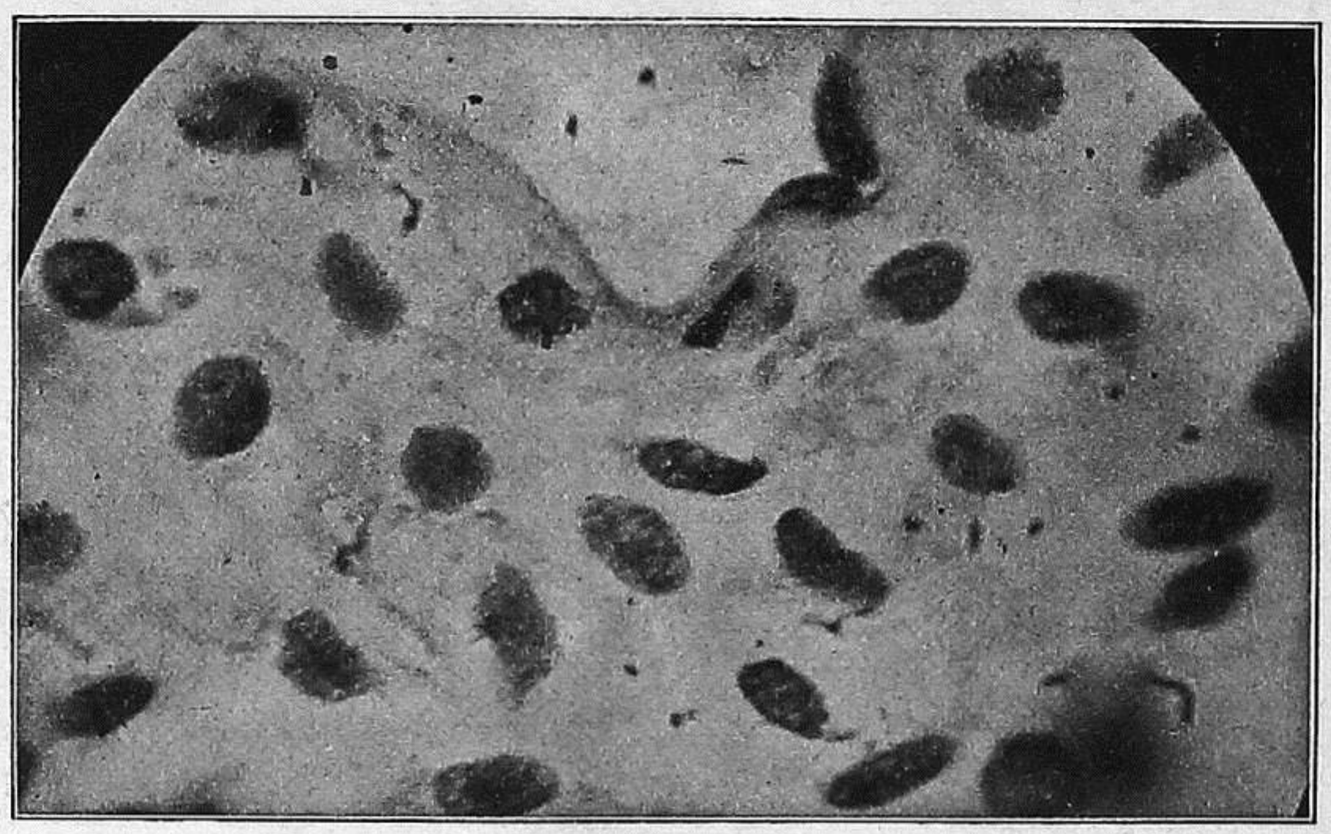

Anche in questo fotogramma vedesi molto chiaramente che si tratta di una larga falda endoteliale, fornita dei suoi numerosi e caratteristici nuclei.

Questi sono appunto caratteristici delle cellule vascolari endoteliali. Infatti, come risulta da ogni trattato di istologia, l'endotelio è costituito da uno strato di cellule piatte, a nucleo grosso, ben colorabile con le comuni sostanze coloranti, ovale ed oblungo, a struttura finamente granulosa. Questi nuclei sono disposti in senso longitudinale secondo l'asse del vaso stesso: ciò che facilmente si può vedere nei vasi a fresco. I nuclei endoteliali sono più stretti e più lunghi nei vasi maggiori, più larghi e corti nei vasi minori (1).

Piacemi richiamare l'attenzione sulla diversità del tipo nucleare

(1) *Malatesta.* Ricerche sulle alterazioni dei vasi cerebrali negli apoplettici. Dal Laboratorio del Prof *Bonome.* Archivio per le scienze mediche 1903 pag. 229.

(rotondo, ovoidale, allungato) nelle cellule endoteliali, evidente specialmente nel fotogramma della Tav. VII, nel quale vediamo che parecchi nuclei presentano non insignificante analogia morfologica con quelli dei mononucleati del sangue.

Nelle predette Tavole del mio 1° Lavoro trovansi dei fotogrammi di lembi endoteliali spettanti a vasi di soggetto morto per infezioni.

TAV. IX. D. 1280

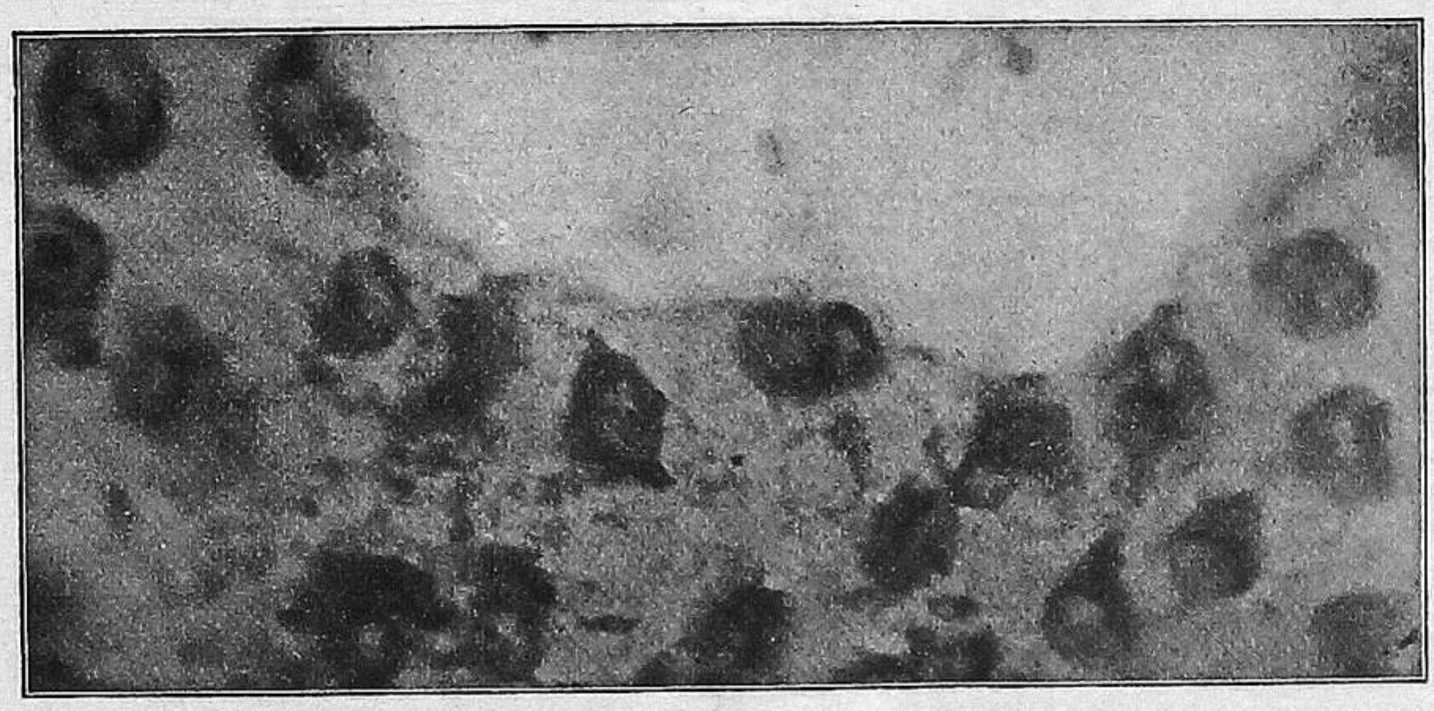

Questo fotogramma fu tolto da un preparato dell' aorta, spettante ad un giovane sanissimo suicidatosi nel Gennaio dello scorso anno, con l' ingestione di acido solforico. La morte fu rapidissima per asfissia (edema della glottide). La sezione ebbe luogo 24 ore dopo questa.

L' aorta, obietto di mie speciali ricerche, fu messa in formolo al 10% e poi al 2%, dopo essere stata, appena tolta dal cadavere, per 12 ore in una soluzione idroalcoolica di *Sudan* III.

Raschiatane delicatamente la superficie interna, feci dei preparati per strisciamento. Da uno di questi, colorato con una debole soluzione acquosa di bleu di metilene, desunsi i fotogrammi delle Tav. 8-9.

Trattasi indubbiamente di un lembo endoteliale, in cui vediamo dei grandi nuclei, ai quali corrisponde una larga zona di citoplasma, nella quale non si rilevano i contorni dei singoli elementi.

Ma quali differenze tra questi elementi endoteliali, tanto simili a quelli delle suaccennate tavole (Tav. 36, figura di sinistra, Tav.

41, 42 etc. del mio I° lavoro). e quelli spettanti a vaso integro ancora vivente!

Ma sono differenze facilmente comprensibili.

Il fotogramma della Tav. VIII ci mostra endoteli che hanno subito alterazioui cadaveriche (sezione 24 ore dopo la morte), cioè fatti altamente degenerativi, dai quali derivò la loro cospicua ipercromatosi, la mancanza di struttura definita ed il loro ingrandimento.

Appunto per ciò questi nuclei endoteliali somigliano, un poco più di quelli tolti da aorta sana e vivente, agli ordinari mononucleati del sangue.

TAV. X. D. 1280.

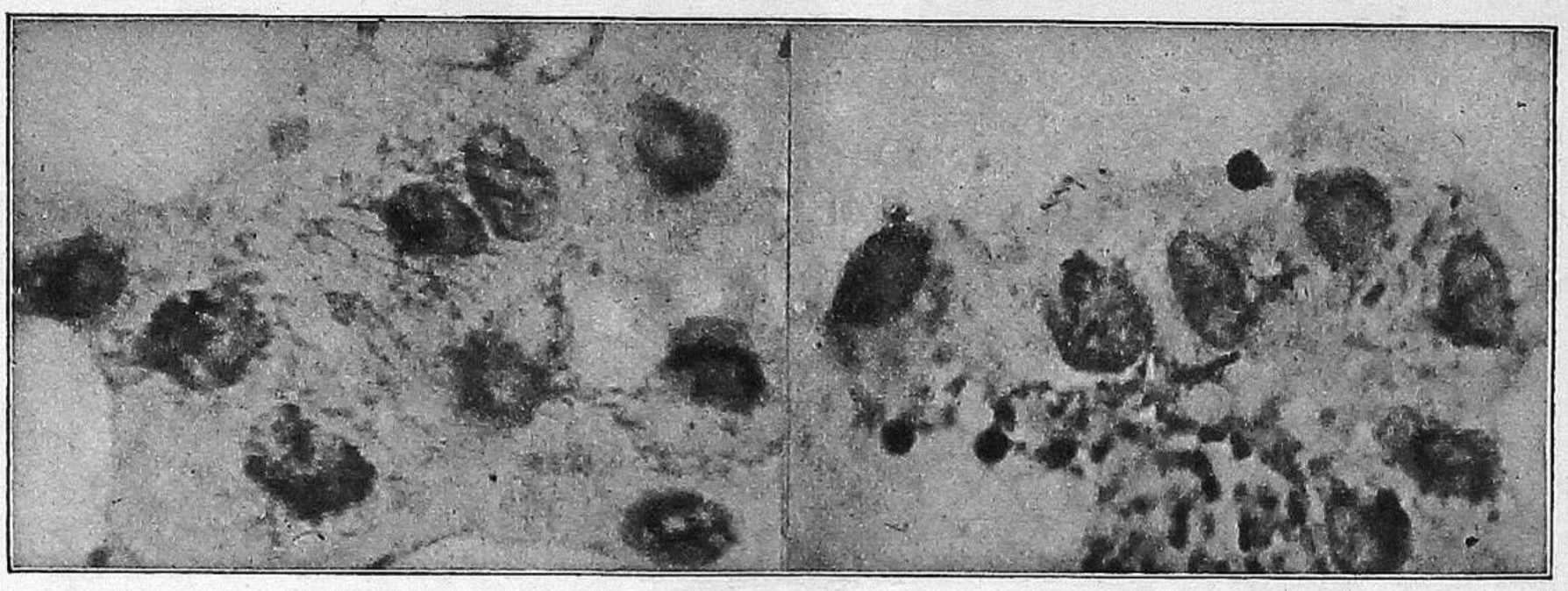

Identica imagine a quelli delle precedenti Tavole mostrano gli elementi endoteliali della Tav. X^a, che fu desunta dallo stesso preparato cui spetta la IX^a.

Ho voluto qui presentarla per richiamare l'attenzione sull' ele-

TAV. XI. D. 1280

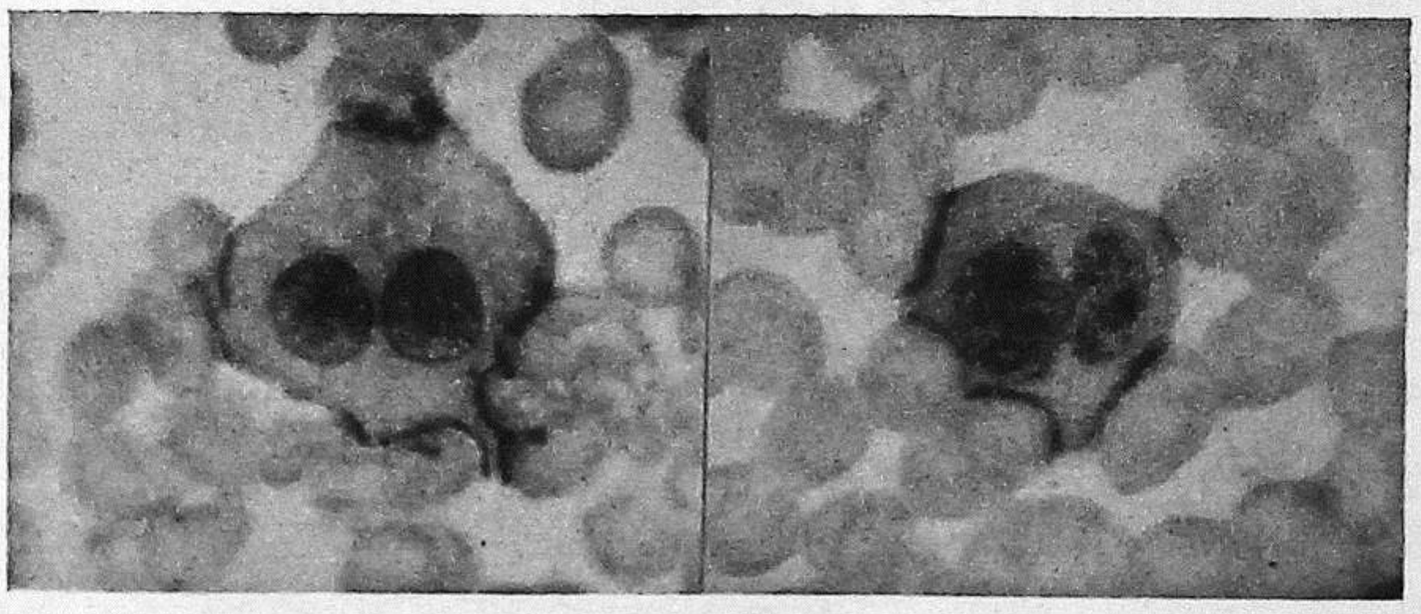

mento (figura di sinistra), che presenta due nuclei molto vicini, i quali mostransi come facenti parte di una stessa cellula.

La identità morfologica di questa con i due mononucleati (cadauno con due nuclei) del sangue, quali vedonsi nella Tav. 51 del mio secondo lavoro, non può essere più spiccata. Questa appunto per ciò quì mi piace di ripresentare nella Tav. XI[a].

Non ripeto quanto dissi nel cap. XII del predetto lavoro (MITOSI, AMITOSI NEI MONONUCLEATI DEL SANGUE?), sul valore per la mia teoria, della presenza nel sangue di mononucleati con due nuclei.

Dirò solo che tanta similarità di così speciali figure in alcuni tra gli endoteli vasali ed in alcuni mononucleati del sangue è pure un altro argomento che appoggia la derivazione di questi da quelli.

Certo, anche guardando superficialmente gli elementi di queste 4 ultime tavole è ben difficile negare non piccola affinità morfologica tra i mononucleati del sangue e gli endoteli normali. Tale affinità, come ben rilevasi nelle tav. 9, 10, si accentua così da diventare quasi identità, quando gli endoteli (normali) sono alterati per stato cadaverico, corrispondendo così a quello stato di elemento morto, nel quale, come afferma la mia teoria, trovansi i mononucleati entro il sangue.

Ciò premesso, devo domandarmi: a cosa corrispondono le suddette larghe, irregolari, velamentose falde, con rarissime parvenze di nuclei, ben diversi da quelli tanto marcati e tanto numerosi dello strato endoteliale dell'intima?

La risposta è facile.

Le figure dello *Spadaro* corrispondono a fragmenti, a vere falde della sottilissima membrana anista (vitrea), che sta sotto l'endotelio, la quale da le vaghe reazioni descritte dall'A. La presenza in tali figure di creste argirofile non infirma questa unica possibile interpretazione, che si può dare delle predette figure, dovendosi ritenere che tali creste siano dovute alla presenza di sostanza cementante dell'endotelio, che era aderente, ad una delle superfici della vitrea. Questa appunto, coll'esame a fresco, si mostra come uno strato sottilissimo con lineette brune longitudinali, dovute a piccole pieghe (1).

---

(1) *Malatesta.* loc. cit.

Anche in riguardo ai pochi ed indistinti nuclei che si vedono nelle larghe falde, fatte disegnare dallo *Spadaro*, è ovvio ritenere che si tratti di nuclei dell' endotelio, rimasti aderenti alla vitrea.

Certo, poichè le figure dello *Spadaro* nulla hanno da vedere con le cellule endoteliali dell' intima, mentre corrispondono tanto bene a fragmenti di una lamina sottilissima anista, quale è la vitrea, è da concludersi che l' A., causa un raschiamento, tutt'altro che superficialissimo, ruppe in fragmenti la predetta membrana. A questi corrispondono le figure dei suoi disegni, tanto dissimili dalla vera imagine della genuina membrana endoteliale, quale così veridicamente e spiccatameute è espressa nei miei fotogrammi.

È pertanto veramente strano che lo *Spadaro*, nei suoi preparati, nei quali accanto ai fragmenti della vitrea, da lui esclusivamente fatti disegnare, dovevansi necessariamente trovare vere falde endoteliali, che, nell'intima, alla vitrea sono soprastanti, non abbia rilevate le spiccate, le eleganti imagini, proprie delle cellule endoteliali, riunite spesso a lembi?

Ma lo *Spadaro*, volendo dimostrare che gli endoteli vasali, sperimentalmente involuti (in vitro), sono dissimili dai mononucleati, presenta delle figure (89-103) di falde, talune veramente colossali, velamentose, finamente pieghettate, nelle quali spicca, come al solito, la quasi assoluta assenza di nuclei ben distinti.

A prescindere da ciò, che, come dissi tante volte, non è seria logica sperimentale quella di concludere che i mononucleati del sangue non possono derivare dagli endoteli vasali, per il fatto che questi, nelle sperienze *in vitro*, non si presentano con imagini affini a quelle dei mononucleati, dirò che la semplice inspezione delle predette figure fa ritenere, sicuramente, che lo *Spadaro* fece le sue esperienze in *vitro*, niente affatto con le genuine cellule endoteliali, ma esclusivamente con grandi fragmenti della predetta membrana vitrea.

Le vere cellule endoteliali, quelle tanto nettamente espresse nei miei fotogrammi, messe nel siero (sterile) di sangue (a + 37) rapidamente vengono ad avere disaggregato il loro labilissimo plasma ed i nuclei rispettivi si mostrano facilmente rilevabili, entrando in evidente picnosi.

Nè più nè meno di quanto rilevò il *Ghedini* nelle sopracitate sue indagiui.

Tutto ciò premesso, parmi essere autorizzato a qui ripetere che non è possibile tener conto di quelle costatazioni istologiche dello *Spadaro*, con le quali ritiene di dimostrare che i mononucleati del sangue non offrono nessun punto apprezzabile di contatto con le cellule endoteliali vasali.

Le obiezioni mosse finora alla mia teoria, sulla base istologica, come esposi nell' inizio di queste pagine, si fondano su costatazioni, così variabili da autore ad autore, da avere provocate delle conclusioni veramente antagonistiche.

Queste appunto per essere tali, poichè si tratta dello studio morfologico di identici elementi, perdono ogni positivo valore e tanto più lo perdono se messe di fronte ai fatti tanto evidenti, che, con estrema facilità, ci fa costatare la clinica, la quale, quando confortata dall' anatomia patologica, viene a parlarci con un linguaggio eloquente e molto veridico.

Allorchè costato, come esposi nel mio ultimo lavoro, che in un caso di tifo, per la quale infezione, con nitidi fotogrammi, resi evidenti le cospicue lesioni intimali, diffuse e precoci ad intossicazione intensa, la mononucleosi dei primi periodi è susseguita da un enorme aumento dei piccoli mononucleti (cosidetti linfociti) fino ad aversene 60 %, devo ritenere legittime le seguenti conclusioni.

La mononucleosi è il rappresentante istologico ematico delle lesioni intimali, la così detta linfocitosi (micromononucleosi) deriva dalla picnosi dei grandi e medi mononucleati.

Quando nelle gravi infezioni, nelle gravi anemie (perniciose) a cospicue lesioni intimali, costato che i grandi e medi mononucleati hanno perduto quell' aspetto, ad essi assegnato nella classifica di *Ehrlich*, presentandosi così alterati da essere ridotti, in non poca parte, ad ombre di cadaveri cellulari, mentre sono, più o meno completamente, assenti i piccoli mononuclati (cioè, i cosidetti linfociti) devo pur concludere nel seguente modo.

Le gravi lesioni intimali fecero arrivare nel sangue elementi endoteliali così alterati da non potere cambiarsi negli ordinari mononucleati. Tali elementi, subendo ulteriore disaggregazione,

entro il sangue, vennero rapidamente a dissolversi in questo, presentandosi sotto forma di ombre di cadaveri cellulari.

Di queste presentai nitidi fotogrammi nelle Tav. 38 a 41 del mio secondo lavoro, mostrando che queste immagini istolitiche non sono da ritenersi prodotto della tecnica, ma bensì gli esponenti di una positiva istolisi intravascolare dei mononucleati. E ciò per il fatto che, accanto a tali immagini, mi riuscì di trovare (proprio in uno stesso campo microscopico) dei mononucleati con quell' aspetto che corrisponde ai caratteri della loro integrità. — Mononucleati all' estremo grado di istolisi e mononucleati integri, nello stesso campo microscopico, si vedono nettamente nei fotogrammi della Tavola 37 del predetto lavoro.

Appunto quando le gravi lesioni intimali, nelle predette contingenze, fanno sfaldare entro il sangue endoteli tanto alterati, più o meno cospicuamente, mancano in questo gli ordinari mononucleati grandi e medi. Ma mancano parimente i piccoli mononucleati, cioè i così detti linfociti, precisamente per ciò che essi derivano dai grandi con la degenerazione picnotica. Questa non si effettua più nelle predette circostanze perchè gli endoteli, tanto alterati, cadono in rapida istolisi e quindi non entrano in picnosi.

Ovunque esistono lesioni vascolari (intimali) acute e lente, la formola ematica è contrassegnata dalla mononucleosi. Attiva proliferazione degli endoteli, più o meno degenerativa, è, come dimostrò *Eichler* (1), la nota caratteristica delle lesioni lente, anche delle piccole arterie.

Come dissi nel II lavoro (pag. 335), nei vecchi la formola emoleucocitaria è a base di mononucleosi, più o meno spiccatamente degenerativa, quante volte in essi sieno presenti fatti di arterosclerosi.

Sono precisamente questi che giustificano, che interpretano la felice frase di *Courmont* « essere la mononucleosi l' appannaggio della senilità. »

Sono sempre le ragioni vascolari, tanto diffusamente considerate nel Cap. XVIII del predetto lavoro (pag. 306), che tengono sotto la loro immediata dipendenza la considerevole mononucleosi dei primi periodi della vita intrauterina.

---

(1) Deutscher Archiv für klin Medizin. 22 Bd.

Questa, che si attenua qualche giorno dopo la nascita, induce una cospicua, cosidetta, linfocitosi (picnosi dei grandi e medi mononucleati).

Tale micromononucleosi, pur essendo rilevante (57.8%), può essere superata da quella (60.6%) che si presenta, sotto speciali circostanze, tanto bene interpretate dalla genesi endoteliale dei mononucleati, nella convalescenza dell' infezione tifosa.

Concludendo, qui ripeterò che, quand' anche le constatazioni istologiche dello *Spadaro*, dirette a rifiutare qualsiasi affinità tra mononucleati del sangue e cellule endoteliali vasali, cioè a negare la derivazione di quelli da queste, non fossero, per quanto mostrai sopra, destituite di valore, è dalla clinica, appoggiantesi alla anatomia patologica, che la mia teoria riceve le più alte conferme.

Convinto che in scienza deve sorgere, attorno ad ogni idea nuova, una critica serena, obiettiva, per il trionfo della verità, ho seguito con tranquillo animo, il dibattito che s' accese attorno alla mia teoria.

Quì devo rilevare, con non poca mia compiacenza, che, facendo il bilancio di quanto s' è detto finora a favore delle mie conclusioni e contro, trovo una rilevante eccedenza in appoggio di esse. Ma come si vedrà fu sopratutto dalla Clinica che mi vennero, per opera di altri osservatori, le conferme più importanti.

Nei rapporti istologici, uno dei caposaldi della mia teoria fu la identificazione, in un' unica famiglia, di tutti i mononucleati del sangue, rifiutando assolutamente una natura linfocitica ai piccoli e medi mononucleati, che, nell' ordinaria classificazione dei leucociti, sono ritenuti quali linfociti del sangue.

Rosin e *Bibergeil* (1), descrivendo i linfociti (piccoli mononucleati) quali vedonsi nella cosidetta colorazione vitale del sangue, dicono che il loro *strato citoplasmatico* è *d' aspetto alquanto lamellare* e *sfrangiato*.

Come ben si vede, la natura lamellare è affermata, in accordo alle mie costatazioni, già per gli stessi piccoli mononucleati ed anche allo stato umido!

---

(1) Ergebnisse vitaler Blutfärbung. Deut. Med. Wochens. n. 3. 4. 1902.

Pappenheim (1), mostrando di convenire con me che, nei rapporti morfologici, grossolani e minuti, bisogna distinguere i veri linfociti, i genuini rappresentanti istologici del tessuto linfatico, dai (cosidetti) linfociti del sangue, chiama i primi = *Patellas* echte Lymphozyten =

Ciò significa bene che quelli del sangue (piccoli mononucleati, secondo la mia teoria) non sono genuini linfociti!

Devo ancora richiamare l' attenzione sul fatto che *Pappenheim* (2) designa con la qualifica di *endotelioide* il citoplasma dei grandi mononucleati del sangue.

Come ben si vede, queste costatazioni ed affermazione dei due predetti A.A. sono in non poco accordo con talune tra le mie costatazioni, idonee a confortare la genesi endoteliale dei mononucleati.

Nel lavoro stesso dello *Spadaro,* a parte quelle eccezionali costatazioni istologiche, delle quali mostrai non potersi tenere conto, non pochi sono i fatti che si mostrano in accordo con molte delle mie conclusioni.

Tali fatti riguardano l' accartocciamento, la natura lamellare dei mononucleati, le loro degenerazioni, la presenza, nel sangue, di nuclei sforniti totalmente di citoplasma.

Oltre a ciò essi riguardano l' abuso che si fece del nome linfocita, nel senso che molti AA., come dice *Spadaro,* non esclusi quelli che meglio riconobbero e precisarono i caratteri istologici del vero linfocita, confusero questo, contraddicendo se stessi, con elementi i quali null' altro rappresentano che mononucleati medi e piccoli (in corso, per lo più d' involuzione) ed in casi speciali dei nuclei, rimasti liberi o quasi (sforniti cioè di plasma), in seguito all' istolisi dei mononucleati in genere.

Così vediamo che, nei censimenti dello *Spadaro,* trovano posto: nuclei ed elementi in istolisi.

Ho ben diritto di compiacermi che, nei censimenti del sangue, si cominci a tener conto dei predetti elementi, dei quali, prima dei miei lavori, non si faceva affatto parola alcuna, perchè tanto

---

(1) Folia haematologica N⁰ 1 1907 pag: 37.
(2) Ibid.

erroneamente i nuclei liberi (sforniti di plasma) erano classificati come linfociti, gli elementi in istolisi non venivano apprezzati.

Panichi (1), costatando nella grave (letale) infezione diplococcica in conigli, identità di alterazione (oxifilia) nei mononucleati del sangue e negli endoteli vasali ancora in posto, dice che non ci *fu mai assurdità maggiore di quella, ammessa da tutti, nel considerare l' endotelio vasale fisso e nel dimenticare che questo si debba trovare circolante, dopo che fu sfaldato dall' influenza di un virus introdotto nel sangue, direttamente od indirettamente.*

Nel lavoro del *Pergola* (2) talune conclusioni, desunte da precise indagini ematologiche, si mostrano, indirettamente, efficaci per confortare la genesi endoteliale dei mononucleati.

Come riferii nel II° mio lavoro (pag. 282), il *D. Conti* (3), che trovò spiccata mononucleosi in rapporto con una acuta arterita aortica toraco-addominale, si esprime nel seguente modo. « Da tutto « ciò si rileva che nei periodi febbrili, in luogo di una vera leuco- « citosi (polimorfica), aumentò *in modo indiscutibile* la percentuale « linfocitaria e mononucleare ed apparvero degli elementi, che « normalmente non si vedono mai nel sangue. Questi si caratte- « rizzano per la forma piuttosto lamellare, per l' aspetto del nu- « cleo grosso, ma sbiadito e per la poca colorabilità del plasma. « Moltissime forme che classificai tra i linfociti, dice l' A., aveva- « mo un citoplasma meno basofilo del carioplasma, ossia era inver- « tito il rapporto fra le due distinte parti della cellula. Pur « senza volermi approfondire su questo punto della questione, « parmi logico annettere la genesi di tutte queste modificazioni alle « profonde alterazioni vascolari e basterà riferirci alle recenti con- « cezioni del *Patella* sui rapporti degli endoteli dei vasi con i leu-

---

(1) Dal Laboratorio del Prof. *Tizzoni* — Osservazioni ematologiche sulla immunità antipneumonica sperimentale (Archivio di Farmacologia sperimentale 1905. Vol. IV, fasc. 6).

(2) Dal Laboratorio del Prof. *Sclavo* — Sulle modificazioni della crasi sanguigna nell' asino nella immunizzazione anticolerica. Atti della R. Accademia dei Fisiocritici di Siena — Anno accademico 215, n.° 31. Agosto 1906.

(3) Osservazioni cliniche sopra un caso di arterite reumatica a localizzazione non comune. Dall' istituto di Patol. speciale medica del Prof. *Silva*. Rivista critica di clinica medica. Firenze, 16 Settembre 1905.

« cociti mononucleari, con le forme di passaggio, con i cosidetti « linfociti, per darci in parte ragione del comportamento della for- « mola leucocitaria nel nostro caso. Abbiamo anche veduto come « la formola accennata, passata la febbre ed i periodi di riacu- « tizzazione, tenda a rientrare nei limiti normali, evidentemente « il guarire del processo non permise più ai vasi di continuare a « fornire al sangue i prodotti di sfaldamento, quali sarebbero le « forme che volli chiamare endotelioidi ed i linfociti a protoplasma « meno basofilo del carioplasma.

« Queste osservazioni, continua il *Conti,* mi sembra che abbia- « no la loro importanza, perchè se la formola leucocitaria si com- « portasse sempre in questa guisa, la si potrebbe utilizzare per « differenziare questa forma acuta dalla cronica, e sopratutto dalle « arterio-sclerosi, *nelle quali ultime un numero non esiguo di conteg- « gi accurati, fatti nella clinica del Prof. Silva, mi permettono di « affermare quasi matematicamente che la formola leucocitaria si av- « vicina a quella costatata nel nostro paziente, nei periodi di ria- « cutizzazione, con la differenza però che, mentre questo comporta- « mento della formola emoleucocitaria è costante negli arterio-sclero- « tici, è solo transitoria nelle arteriti ed in ciò appunto starebbe il « criterio differenziale.*

« In altri termini, conclude il Dott. *Conti,* le variazioni delle « formole suaccennate starebbero più per un fatto acuto, mentre la « costanza della formola (con alterazione sempre dei rapporti re- « ciproci delle formole leucocitarie) parlerebbe per le lesioni de- « generative e progressive. »

Il malato, così minutamente studiato dal *Conti,* anche per ciò che riguarda la sintomatologia arteritica, presentò abbondante epistassi, che necessitò il tamponamento. Fatto questo che, come ben si comprende, è in piena armonia col quadro clinico, derivante dalle alterazioni vascolari.

Ciò premesso parmi di poter concludere dalla importante osservazione del *Conti:*

I. *La formula emoleucocitaria, in rapporto ai mononucleati, nelle arteriti acute, è caratterizzata da una mononucleosi, veramente cospicua con conseguente linfocitosi (micromononucleosi).*

II. *L' acuta diffusa lesione arteritica provocò cospicuo sfaldamento endoteliale, da cui derivarono numerosissimi* (11 %) *mononucleati, trovati dal Conti nel sangue del suo paziente. Non pochi di questi, per essersi sfaldati di recente, non avendo avuto il tempo per subire le*

modificazioni idonee a cambiarli negli ordinari mononucleati (1), *si presentarono con quell' aspetto, che indusse il Conti a designarli quali forme endoteliodi.*

Così come ben si vede, le serene e precise costatazioni del *Conti* non potevano offrire, sulla base della clinica, più largo e più efficace appoggio alla mia teoria.

Le costatazioni di *Perrini* (2), relative alla presenza entro il sangue, anche in condizioni normali, di nuclei di mononucleati, sforniti di qualsiasi traccia di citoplasma, mostrano bene come, nella mente degli osservatori sereni, si facciano strada i miei concetti relativi alla istolisi, anche nelle più prette condizioni normali, dei mononucleati entro il sangue. Appunto devesi a questa la presenza dei predetti nuclei, nelle suaccennate condizioni, e di essi tenne conto il *Perrini* nei censimenti dei leucociti.

Ciaramelli (3), sulla base di numerose ricerche, concluse che la formola emoleucocitaria nelle arterocardiopatie croniche presenta alterazioni molto marcate nella percentuale dei mononucleati, la quale è costantemente assai più alta della media fisiologica, specie nelle affezioni dell' aorta e delle altre arterie.

Il *Teissier* (4), l' illustre clinico di Lione, si mostrò caldo fautore della mia teoria al 9° Congresso Francese di medicina interna, tenutosi a Parigi dal 14 al 16 Ottobre dell' anno decorso.

Ma le mie conclusioni non potevano ottenere più cospicua conferma di quella che ad esse deriva dalle ricerche e dalle relative conclusioni di un recente, importante, lavoro del Prof. *Peserico* (5).

---

(1) Nel II. mio lavoro, al §. 4 del cap. IV, tratta diffusamente del « MECCANISMO DI TRASFORMAZIOEE DEGLI ENDOTELI VASALI IN MONONUCLEATI DEL SANGUE ».

(2) Influenza della narcosi cloroformica sul sangue. — Arch. di Farmacologia sperimentale e scienze affini. Volum. V 1906. Le ricerche del *Perrini* furono compiute nel Laboratorio del Prof. *Tizzoni*, sotto la guida del Prof. *Panichi*, la cui competenza nelle indagini ematologiche è del tutto indiscutibile.

(3) La formola emoleucocitaria nelle malattie croniche del cuore e dei vasi. Nuova rivista clinica terapeutica n. 11, 1906.

(4) La Semaine Médicale n. 42 1907.

(5) Manicomio provinciale di Vicenza. Per lo studio dell' alcoolismo cronico. Crontributo clinico ed ematologico. Vicenza. Prem. Stab. Tipo lit. G. Raschi 1907.

Questi, seguendo tutti i miei concetti nella classificazione dei leucociti del sangue (mononucleati in istolisi, nuclei di mononucleati sforniti del tutto o quasi di plasma, differenziazione dei piccoli e medi mononucleati dai veri linfociti, = *Patellas* echte Lymphozyten, come dice il *Pappenheim* =, fece numerose accurate ricerche sul sangue di individui affetti da alcoolismo cronico.

Uno dei fatti costanti trovati dal *Peserico* fu la percentualità molto elevata dei mononucleati in istolisi, accanto ad altri che mostravano segni degenerativi.

Fatti questi che l' A. esplicitamente afferma dovuti all' azione diretta dell' alcool in circolo, sui vasi, così appunto il numero dei predetti elementi si mostrò molto diminuito in un caso, in cui *Peserico* ripetè l' esame del sangue un mese dopo l' entrata del paziente nel Manicomio, quando da 10 giorni questi non assumeva più alcool.

Di recente *Nicolle* (1), direttore dell' istituto *Pasteur* in Tunisi, e *Cassuto*, descrivendo un caso di *Kala-Azar* (infezione splenica infantile a corpi di *Leishman-Donovan*), dicono che i parassiti « sont inclus dans des grandes cellules mononucléaires (globules, leucocytes mononucléaires), qui en cotiennent souvent une quantité prodigieuse : *ces cellules sont en générale les cellules endotheliales des vaisseaux.*

Devo far rilevare che in questa infezione, la quale, appunto per i fatti emorragici, dai quali è caratterizzata, si designa col nome di *Kala-Azar,* cioè *febbre nera,* la formola ematologica, come fu appunto rilevato dai predetti A. A. nel loro caso, è contrassegnata da una mononucleosi, veramente cospicua : 70 %.

Questa è in perfetto accordo con quella, abbastanza rilevante, 50 %, che, come riferî nell' ultimo mio lavoro (2), fu costatata da *Slatineano* e *Galesesco* nel tifo petecchiale. Le osservazioni di *Nicolle* e *Cassuto* vengono a vieppiù convalidare la conclusione da me formulata (pag. 272) nel predetto lavoro. « Cosi resta assodato che, nella formola ematica delle infezioni a carattere emorragico, la precipua caratteristica è una intensa mononucleosi, molto spesso spiccatamente degenerativa ».

Come ben si comprende le lesioni vascolari, in tali infezioni,

---

(1) Presse Médicale n. 12. 8 Feorier 1908.

(2) Cap. XV. I mononucleati in altre infezioni. § 2. pag. 271.

causa delle molteplici emorragie, provocano rilevante sfaldamento endoteliale, da cui deriva il cospicuo aumento di mononucleati nel sangue dei rispettivi pazienti.

Come ben si vede, l' appoggio che viene dato dalle altrui osservazioni alle mie conclusioni è non poco significante nei rapporti qualitativi e quantitativi.

La genesi endoteliale dei mononucleati è quella che, semplificando la concezione istologica del sangue, illumina in tutti i suoi particolari, anche in quelli della loro evoluzione, le formule ematologiche dei più vari processi morbosi, e proprio di quelli che s'associano a lesioni acute o lente (intimali) vasali.

Tale genesi, come dissi tante volte, eleva ad un' alta importanza diagnostica e pronostica (per le infezioni con tossiemia occasionante lesioni endoarteritiche) l' esame istologico del sangue. I mononucleati, col loro numero, ma sopratutto con le loro degenerazioni, sono, nei preparati del sangue, gli esponenti istologici delle predette lesioni intimali, e quindi ci danno i mezzi precisi per valutare la gravità delle intossicazioni, esclusivamente dalle quali derivano tali lesioni.

Con le altre concezioni sulla genesi, tanto controversa (midollo-osseo, milza, sistema linfatico), dei mononucleati, queste non solo non valgono ad insignire l' esame del sangue, in rapporto a tali elementi, di qualsiasi importanza diagnostica e tanto meno pronostica, ma ci presentano tali mononucleati come elementi del tutto enigmatici della loro funzionalità, nel loro destino.

In relazione alla genesi midollare, tanto combattuta da *Türk* e da molti altri ematologi, non è da tacersi che *Royetzxi* (1) avrebbe notato nell' arteria nutritizia della tibia più mononucleati che nella vena corrispondente. Il midollo osseo, come ben si vede, non sarebbe affatto la matrice di tali elementi !

Tanto poco convincono le predette genesi dei mononucleati che vediamo come di recente *Sternberg* (2) assegni ad essi una *deri-*

---

(1) Citato da *Massiui*. Il *Tommasi* n. 3. 1908, pag. 67.

(2) Citato da O. Naegeli — Blutkrankheiten und Blutdiagno stik. Erste Hälfte pag. 107. Leipsig verlag von *Veit* 1907.

vazione istoide dalle cellule dell' avventizia dei vasi. Derivazione questa che *Naegeli* accetterebbe con gioia se potesse in qualche modo venire dimostrata.

La genesi endoteliale, tra le moltissime ragioni di preferibilità alla avventiziale dello *Sternberg,* ha certamente anche quella di non obbligare i mononucleati ad un viaggio veramente penoso e pericoloso per la loro integrità, specie se grandi, attraverso le pareti vasali per potere arrivare nel sangue !

Chiudo queste pagine col dire che, quando considero che la mia teoria, con la identificazione di tutti i mononucleati del sangue, in un' unica famiglia, i cui più grandi rappresentanti sono di derivazione endoteliale, combatte un dogma dell' ematologia odierna, quale quello della natura linfocitaria dei piccoli e medi mononucleati, stabilita da *Ehrlich*, sento di potermi chiamare abbastanza soddisfatto del mio lavoro nella costatazione degli appoggi che dalle altrui ricerche finora vennero offerti alle mie conclusioni.

Ma siccome ho la ferma coscienza che il mio lavoro fu sempre sereno e rigoroso, così mi arride la speranza che da esso altre soddisfazioni mi derivino, sopratutto qnando si vorrà giudicare, obbiettivamente, senza preconcetti, la mia teoria alla stregua dell' osservazione clinica, vivificata dalla anatomia patologica.